



中津市民病院 臨床の実際

Nakatsu Municipal Hospital

No. 9 November, 2017

1. アルコール性脂肪肝に発生した肝腫瘍の1例
2. 急性膵炎との鑑別を要した、
正中弓状靭帯圧迫症候群による後腹膜血腫の1例
診療科の紹介………消化器内科

順次、診療科の紹介を致します



研修医マスコット

中津市立 中津市民病院

お問い合わせは中津市民病院（電話：0979-22-2480）まで
ホームページアドレス <http://www.city-nakatsu.jp/hospital/index.Html>

アルコール性脂肪肝に発生した肝腫瘍の一例

【症例】

症 例	62 歳 男性
主 訴	なし(肝腫瘍精査目的)
生活歴	喫煙：なし (20～53 歳：50 本/日) 飲酒：焼酎 2 合/日
既往歴	50 歳：高血圧症 53 歳：脳梗塞、右内頸動脈狭窄 (CEA 術施行)、骨 Paget 病 54 歳：慢性腎不全(腎硬化症疑い)
家族歴	肝疾患の家族歴なし
現病歴	咳嗽で近医を受診した際に施行された胸部単純 CT で、 肝 S8 に 2cm 大の腫瘍を認め精査目的で当院紹介受診となった。

【入院時現症】

意識	清明
身長	165.3cm、体重 78.5kg、BMI 28.8kg/m ²
血圧	125/96mmHg、脈拍 75/min、体温 36.3℃
眼球結膜	黄疸なし、眼瞼結膜 貧血なし
胸部：	心音、呼吸音に明らかな異常なし
腹部：	平坦、軟で圧痛なし、肝脾触知せず
四肢：	浮腫なし、表在リンパ節触知せず
神経学的所見：	異常なし

【血液検査所見】

[Hematology]

WBC	7000	/ μ l
Neut	54.0	%
Lym	16.0	%
Mo	10.0	%
Eo	19.0	%
Ba	1.0	%
RBC	550	$\times 10^4$ / μ l
Hb	17.7	g/dl
Ht	55.4	%
Plt	22.5	$\times 10^4$ / μ l

[Coagulation]

PT	116.8	%
----	-------	---

[Blood Chemistry]

TP	7.3	g/dl
Alb	3.8	g/dl
T-Bil	0.9	mg/dl
LDH	177	lu/l
AST	18	lu/l
ALT	24	lu/l
γ -GTP	85	lu/l
ALP	1715	lu/l
T-Chol	185	mg/dl
TG	463	mg/dl
BUN	26.8	mg/dl
Cr	1.98	mg/dl
Na	140	mEq/l
K	4.9	mEq/l
Cl	106	mEq/l
Glu	134	mg/dl
CRP	<0.25	mg/dl

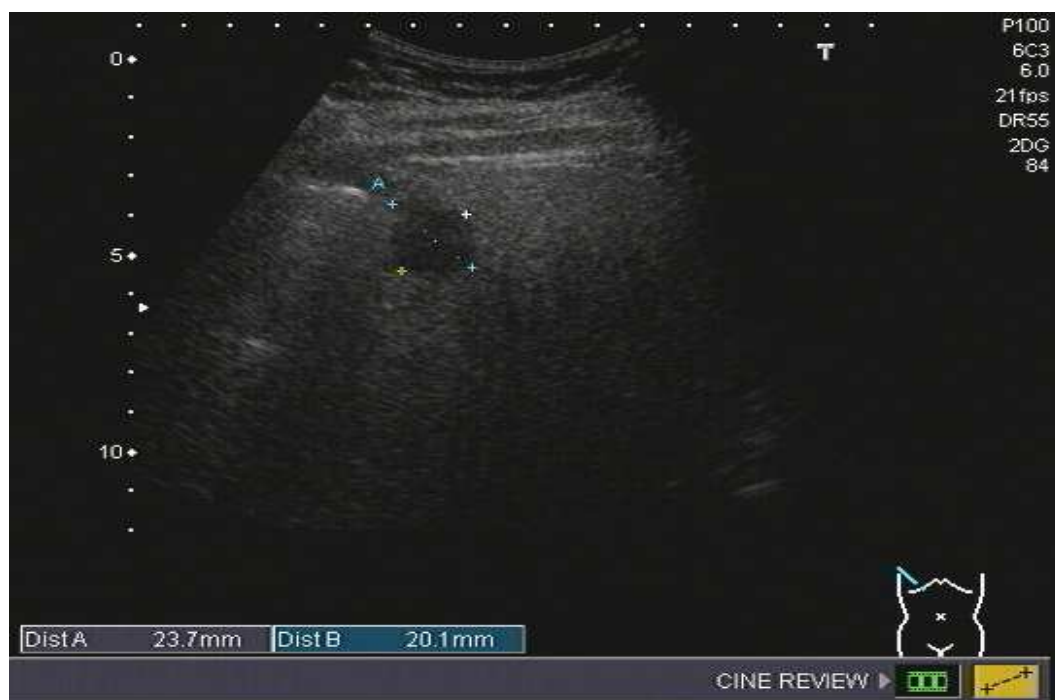[Viral marker]

HBsAg	(-)
HCVAb	(-)

[tumor markaer]

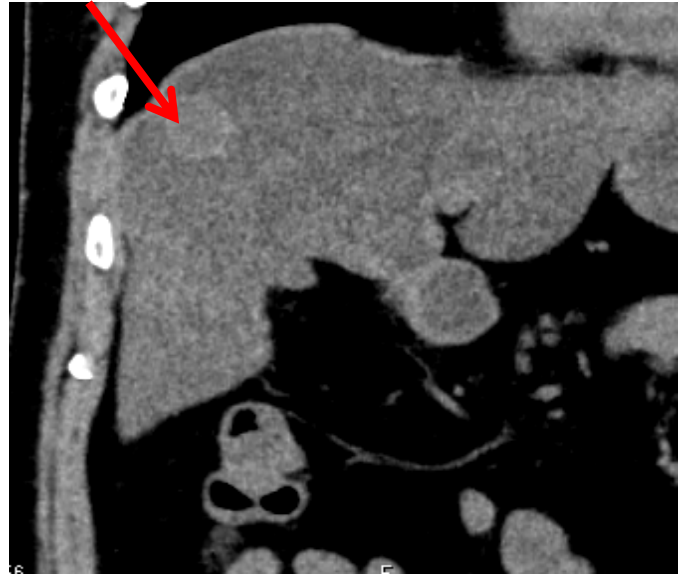
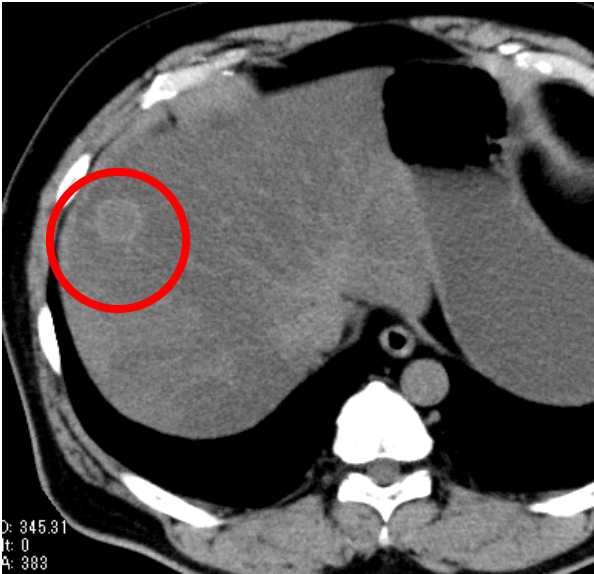
AFP	3.3	ng/ml
PIVKA-II	28	mAU/ml
CEA	1.6	ng/ml
CA19-9	10.1	u/ml

【腹部超音波検査】



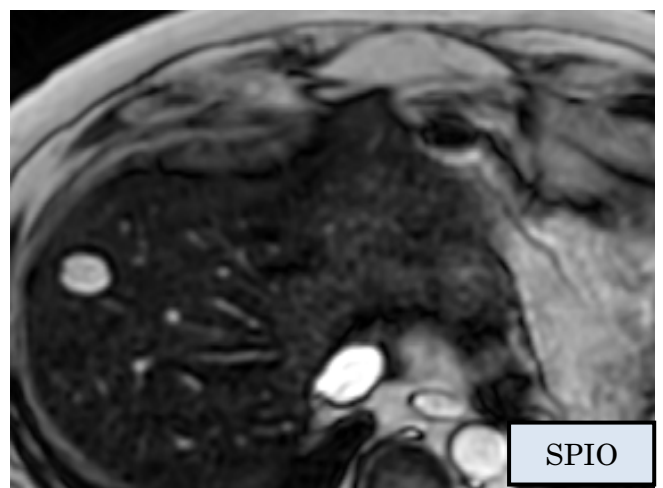
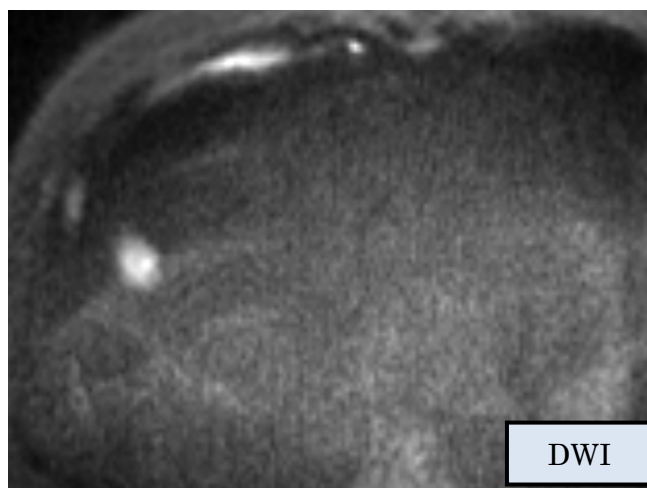
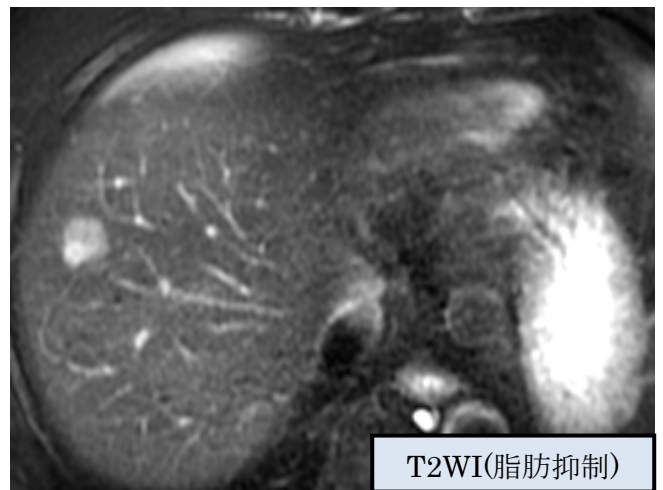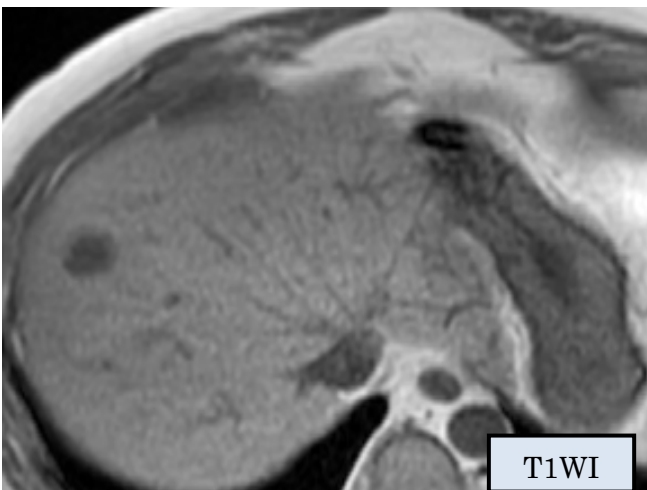
- 23×20mm 大の境界明瞭な低エコー腫瘤として描出
- 背景肝に高度脂肪肝あり

【腹部単純 CT】

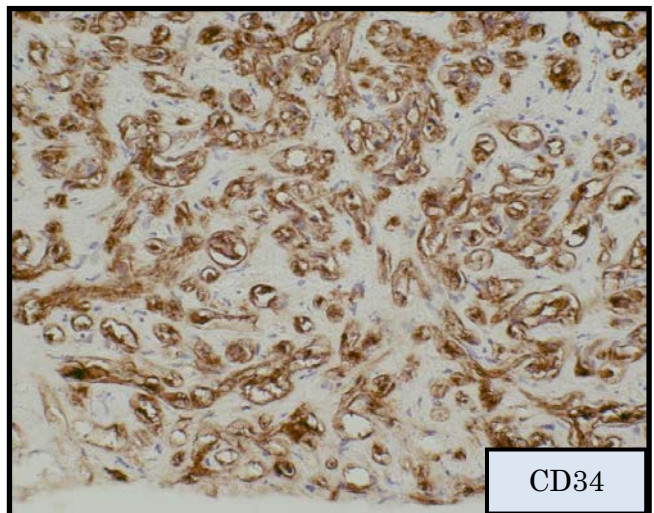
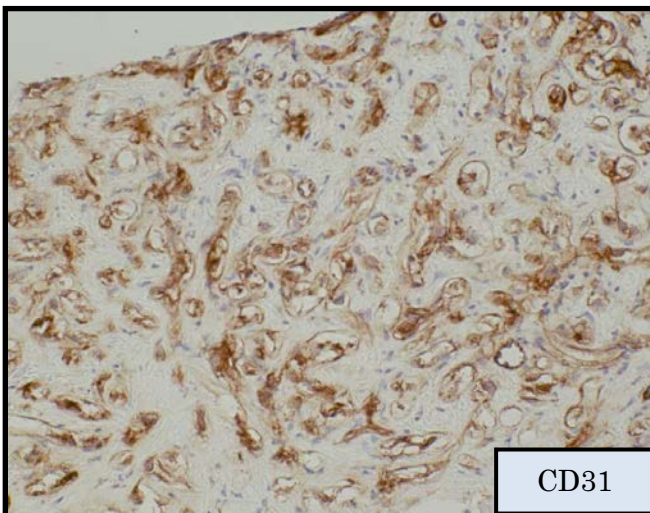
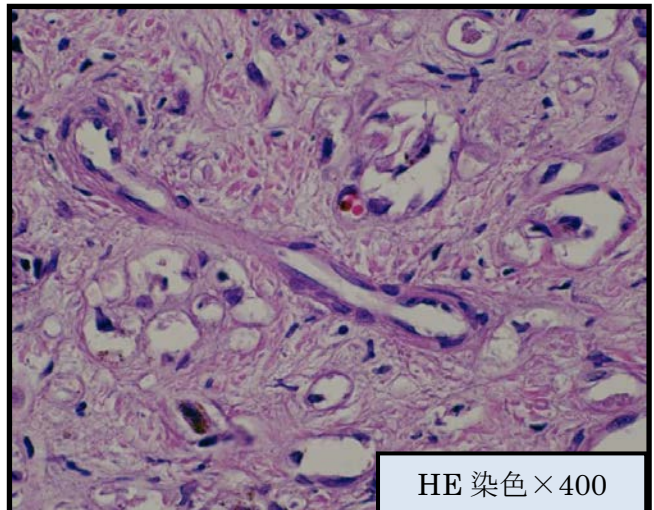
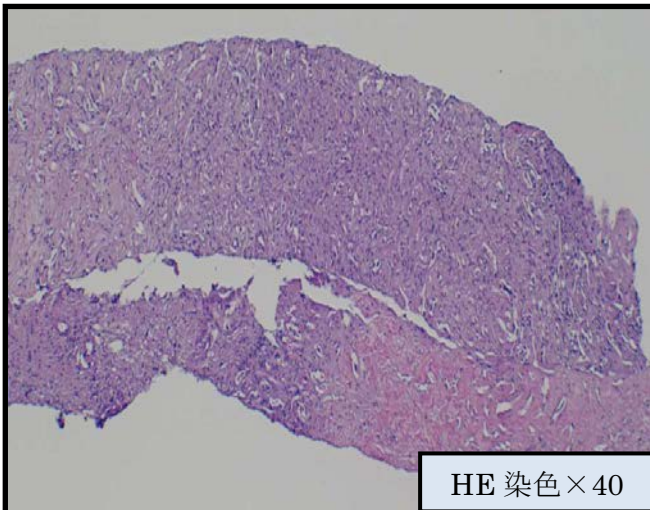


- 高吸収腫瘍として描出
- 肝表面の被膜陥凹所見あり

【腹部 MRI】



【病理】



- 細胞質空胞内、毛細血管内にびまん性に多角形、紡錘形の上皮様細胞が増殖しており、間質の線維化(+)。一部の細胞内小腔に赤血球あり。
- 免疫染色で血管内皮マーカーである CD31、34 が陽性。

【肝類上皮血管内皮腫①】

- 概念**
- 血管内皮由来の間葉系腫瘍で、肺、骨、軟部組織にも発生する。悪性度は中等度で血管肉腫と血管腫の中間で、一般的には進行は緩徐と考えられている。
 - 腫瘍は肝表面近くでの発育が多く、腫瘍の進展とともに結節型からびまん型へ変化していくと推測されている。

- 画像**
- ・超音波検査：充実性の低エコー
 - ・単純 CT：低吸収域
 - ・造影 CT：腫瘍辺縁に軽度の造影効果
 - ・MRI：T1 強調画像で低信号、T2 強調画像で高信号

特異的画像所見は乏しいが、肝辺縁に発生し肝被膜の陥凹や肝辺縁の引き込み像を呈することが多い。

【肝類上皮血管内皮腫②】

- 病理**
- ・症状や血液検査と画像診断のみによる診断は困難であり、

確定診断には免疫染色を含めた病理組織学的検査が必須。

- ・様々な形態の上皮様細胞からなり、類洞や肝内の静脈内に浸潤しながら増殖する。豊富な線維性もしくは粘液腫状間質が認められ腫瘍中心部が硝子化して辺縁部に腫瘍細胞が豊富な構造をとる。
- ・免疫染色では血管内皮マーカーである CD31、CD34、第Ⅷ因子関連抗原が陽性。

腫瘍の中央部では線維組織の間質が密であり腫瘍細胞がまばらであるため、生検等の少量の検体では診断に至らないことも多い。

- 治療**
- ・外科切除。切除不能例では肝移植。
 - ・切除不能例や転移例では TAE、全身化学療法、放射線療法が試みられているが
- 確立された治療法はない。**

【考察】

- ・画像所見では比較的本疾患に特徴的である肝辺縁の引き込み像を認めた。
- ・1 回目の生検では線維組織のみしか採取されず診断に至らなかった。超音波ガイド下生検で診断された症例は 22% と少数であったとの報告もあり、疑われる症例では複数回

の生検、腹腔鏡下生検や開腹生検も検討する必要がある。

【結語】

- 肝腫瘍生検にて肝類上皮血管内皮腫と診断し、肝切除を施行した 1 例を経験した。

(消化器内科 横田 昌樹)

急性膵炎との鑑別を要した、

正中弓状靭帯圧迫症候群による後腹膜血腫の1例

・はじめに

正中弓状靭帯圧迫症候群(MALS)とは、正中弓状靭帯の圧迫により腹腔動脈起始部が狭窄し上腹部虚血症状を起こしたものであり、腹腔内に動脈瘤を形成し後腹膜出血を来すことがある。

・症例

40歳代、男性

【経過】

X年年末(day1)に突然の左側腹部痛を自覚し前医を受診した。造影CTで膵鉤部付近から腸間膜にかけて広範囲に炎症の波及が疑われたことから急性膵炎と診断された。血圧低下もみられ当科へ転院搬送となった。

【既往歴】

特記事項なし

【生活歴】

飲酒：350mL缶ビールを数回/週、喫煙：なし

【入院時現症】

<vital signs>

BT 36.5°C, HR 88/min, BP 112/75mmHg, SpO2 99% (room air)

<腹部>

平坦・軟、心窩部から下腹部正中にかけて圧痛あり

【検査所見①】

<血液検査>

(血算)			(生化学)		
WBC	15300	/ μ L	TP	5.9	g/dL
Neu	89.0	%	ALB	3.7	g/dL
Lym	6.5	%	ALP	218	U/L
Mon	4.3	%	AST	14	U/L
Eos	0.1	%	ALT	17	U/L
Bas	0.1	%	LDH	160	U/L
RBC	414万	/ μ L	γ -GTP	15	U/L
HGB	12.5	g/dL	T-Bil	0.9	mg/dL
Ht	36.3	%	D-Bil	0.2	mg/dL
MCV	87.7	fL	LDL-CHO	92	mg/dL

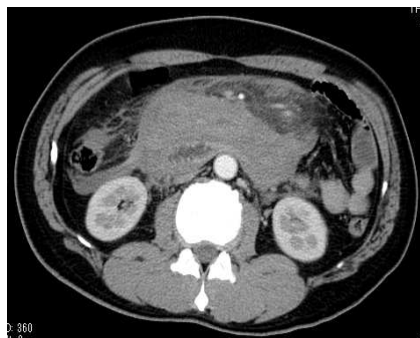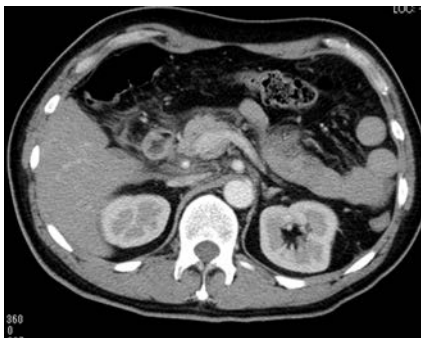PLT	27.4 万	/ μ L	HDL-CHO	61	mg/dL
			TG	54	mg/dL
			Glu	162	mg/dL
			AMY	31	U/L
			P-AMY	20	IU/L
			BUN	11.2	mg/dL
			Cre	0.58	mg/dL
			UA	4.8	mg/dL
			Na	140	mEq/L
			K	3.8	mEq/L
			Cl	110	mEq/L
			Ca	8.4	mg/dL
			CPK	140	U/L
			CRP	0.20	mg/dL

(凝固)

(動脈血ガス)

PT%	97.4	%	pH	7.36	
PT (INR)	1.02		PaCO2	43	mmHg
APTT	24.5	秒	PaO2	89	mmHg
FDP	1.5	μ g/mL	HCO3	23.6	mmol/L
D-dimer	0.9	μ g/mL			

<前医造影 CT>



膵鉤部から腸間膜にかけて広範囲に炎症の波及が疑われ、急性膵炎と診断された。

【入院後経過①】

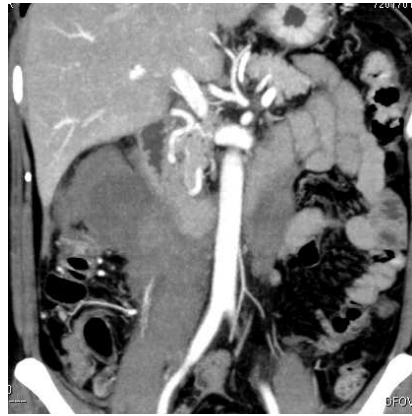
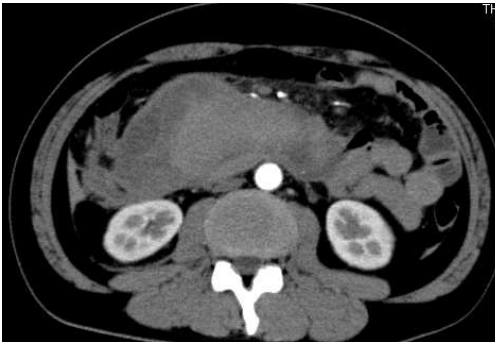
腹痛の発症様式は突発完成で当院到着時には改善し、血圧 112/75mmHg と循環状態は安定していた。

P-AMY 20 IU/L と上昇を認めなかったが、画像上は膵鉤部に限局性に発症し腸間膜に沿って周囲に波及した膵炎の可能性を否定できず、大量輸液等膵炎に準じた治療を行った。

day7 に造影 CT を再検した際に**後腹膜血腫・MALS**の可能性を指摘され、day8 に血管造影を施行した。

【検査所見②】

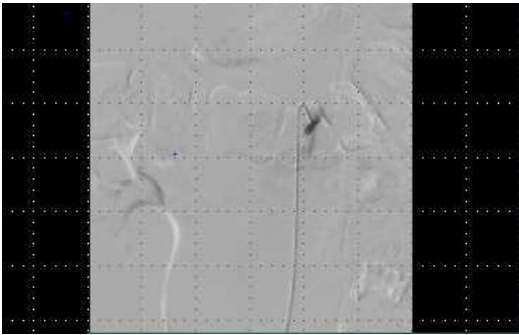
<造影 CT (day7) >



後腹膜血腫を認める。吸収値は不均一で、新鮮な部分と血栓化した部分が混在していると思われた。

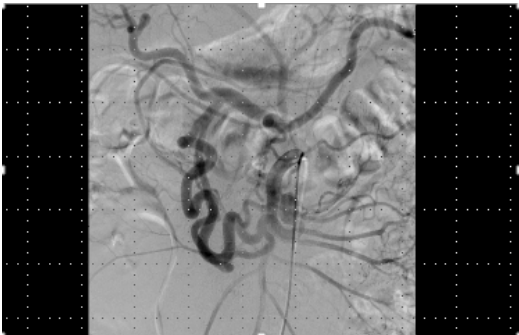
また、胃十二指腸アーケードの拡張・蛇行を認め、同部位からの出血が疑われた。

<腹腔動脈造影 (day8) >



腹腔動脈は狭窄している。

<上腸間膜動脈造影 (day8) >



十二指腸アーケードの発達を認める。

【入院後経過②】

腹腔動脈の狭窄及び十二指腸アーケードの発達を認め、MALS と診断された。明らかな出血源や動脈瘤を認めず day15 に退院となった。

以降約 10 か月、現在まで遺残血腫の感染や再出血などの症状なく経過している。

・考察

MALS では肝臓や脾臓への血流が上腸間膜動脈から膵十二指腸アーケードを介して供給されるため、動脈に血行学的ストレスがかかっている状態とされている。診断には血管造影

を行い、血流是正のため靭帯切除による圧迫解除や狭窄部へのステント留置などがおこなわれる。

本症例では保存的治療のみで止血し血管造影でも動脈瘤や出血部位は描出されなかったものの**膵十二指腸アーケード**など膵近傍からの出血と推測され、形成された**血腫**が膵炎による炎症像と類似したものと考えられた。

(研修医 上田 孝洋)

各科の紹介 消化器内科

【スタッフ】




横田 昌樹
(中津市民病院事業管理者)



梅野 成大
(医長)



下川 雄三
(医長)



宮ヶ原 典
(医長)



日置 智惟

【特色】

消化器内科では3名の消化器病専門医、1名の肝臓病専門医を含む5名体制で消化管、肝臓、胆道・胆嚢、膵臓の疾患を受け持っています。

消化管分野では上部・下部消化管内視鏡検査だけでなく、内視鏡的粘膜切除術(ESDやEMR)、ポリープ切除術をはじめ、食道静脈瘤の硬化療法や結紮術、消化管閉塞に対するステント留置など種々の治療、消化管出血に対する止血術を行っています。

肝疾患ではウイルス性肝炎に対する抗ウイルス剤治療、肝臓がんに対するエタノール注入療法、ラジオ波焼灼術、化学療法を行っており、放射線科の協力のもとで肝動脈化学塞栓療法、リザーバー留置下肝動注化学療法、放射線治療も行っています。特に肝臓がんに対するラジオ波焼灼術では通常の穿刺が困難な症例に対して、人工胸水や人工腹水、RVS(CT画像と超音波画像の対比を容易にするシステム)、造影超音波等を組み合わせて安全に治療を行っています。

膵臓・胆道系疾患では結石に対する内視鏡的乳頭切開術(EST)やステントによる治療を行っています。また、胆道・膵臓がんに関しては切除不能例に対するステント留置や放射線治療、化学療法を行っています。超音波内視鏡を使った組織検査やドレナージも行っています。

医療技術や機器の進歩により消化器領域でも外科手術以外の治療選択肢が増えてきましたが、当科では患者さんにベストの治療を外科、放射線科との協議のもとで決定し、患者さんに提供しています。

【症例数・治療・実績】

2016年度実績

延入院患者数 12,452人 延外来患者数 8,293人

肝細胞がん新規症例 44例（肝動脈塞栓術 81例、ラジオ波焼灼術 21例）
膵臓がん新規症例 42例
胆管・胆嚢がん新規症例 29例
胆石・総胆管結石 96例
上部・下部消化管内視鏡 1868例（内視鏡的粘膜切除術 116例、内視鏡的止血術 26例）
ERCP 174例（内視鏡的胆管ステント留置術 123例 内視鏡的乳頭切開および碎石術 51例）

【医療設備】

上部・下部内視鏡、シングルバルーン十二指腸内視鏡、カプセル内視鏡、超音波内視鏡等

【外来診療】

平日の月～金（土曜、日曜、祝日、年末年始は除く）受付時間は原則8:30～11:00
紹介状の持参をお願いします。但し、救急患者さんはこの限りではありません。