



中津市民病院 臨床の実際

Nakatsu Municipal Hospital

No. 16 March , 2020

1. ニボルマブによる3次治療後に腹膜播種が消失し conversion 手術を遂行できた進行胃癌の一例
2. SMA 塞栓症に対して IVR 施行後に second-look operation を行った一例

診療科の紹介……脳神経外科・神経内科

順次、診療科の紹介を致します



研修医マスコット

中津市立 中津市民病院

お問い合わせは中津市民病院（電話：0979-22-2480）まで
ホームページアドレス <http://www.city-nakatsu.jp/hospital/index.Html>

ニボルマブによる3次治療後に腹膜播種が消失し conversion手術を遂行できた進行胃癌の一例

中津市立中津市民病院

研修医 元吉 沙貴

背景

ニボルマブ: PD-1 モノクローナル抗体

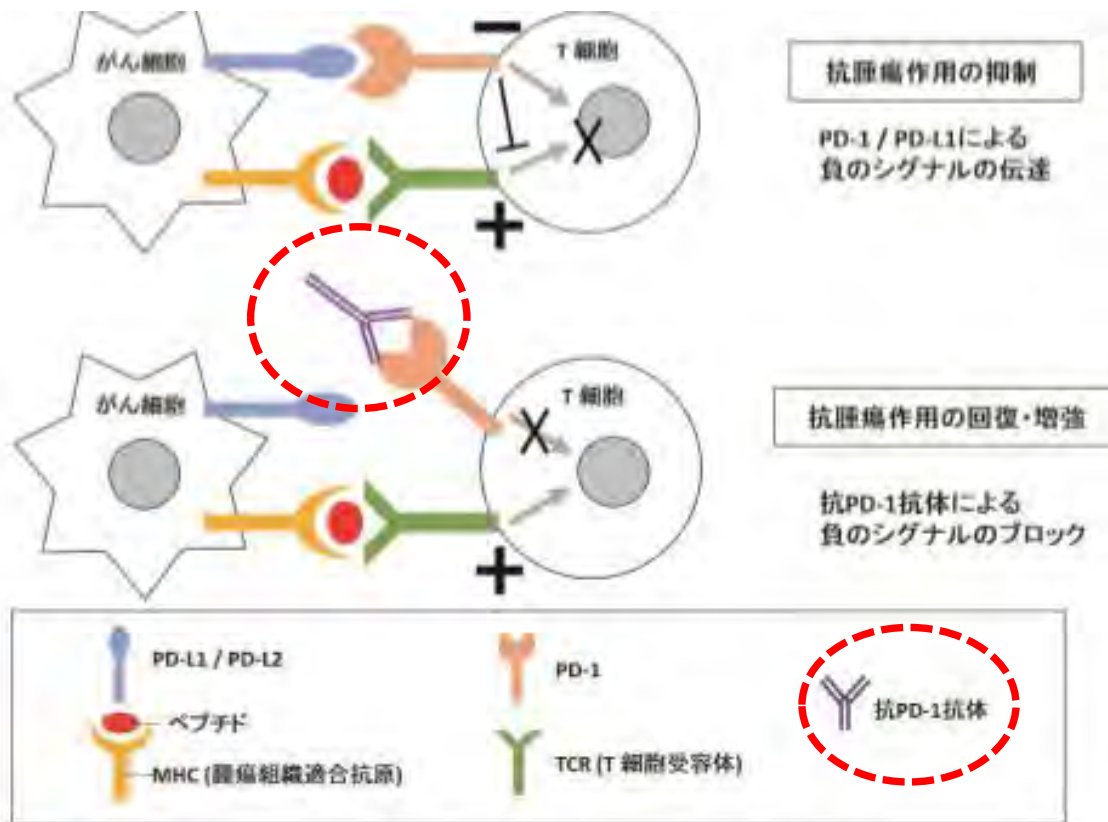


Fig. 1 Suppression of tumor immunity by PD-1 and release of the suppression by anti PD-1 antibody. (Excerpt from references 10)

胃癌への適応

免疫チェックポイント阻害剤であるニボルマブは2017年9月に本邦で胃癌に対しても適応が追加され、胃癌治療ガイドラインでも切除不能再発・進行胃癌の3次治療として推奨されている。

今回我々はニボルマブにより乳び腹水という極めて稀な合併症を発症するも、その後に腹膜播種が消失しconversion手術を遂行できた症例を経験したので報告する。

症例 75歳男性

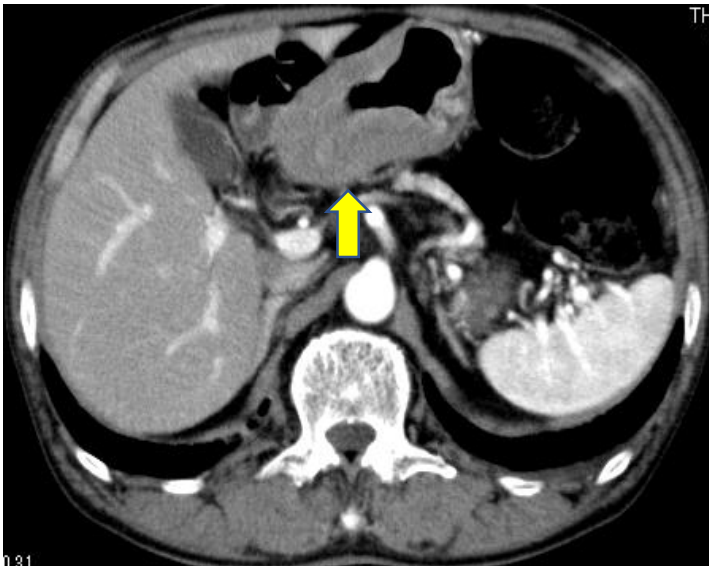
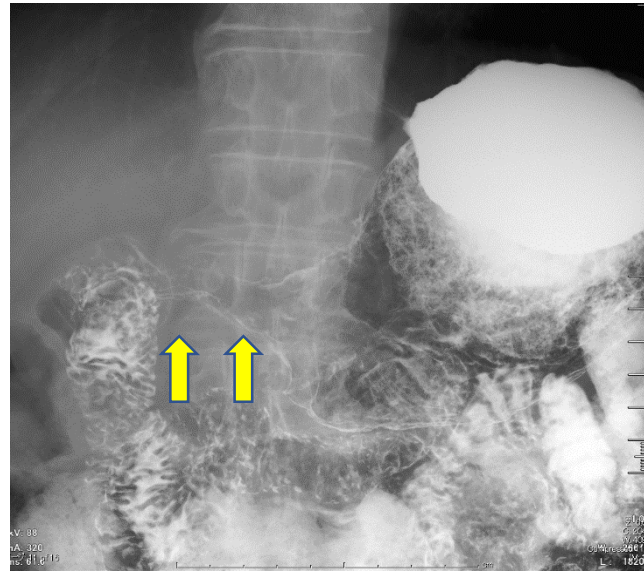
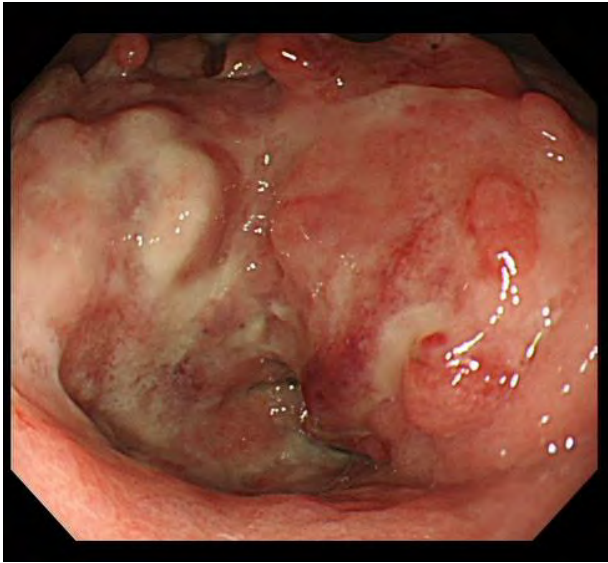
【主訴】 食後の腹部膨満

【現病歴】

1か月前から食後の腹部膨満感が出現し
近医で内視鏡検査を受け、胃癌を疑われて精査治療目的に当院に紹介となった。

【既往歴/内服】 特記なし

入院時画像所見

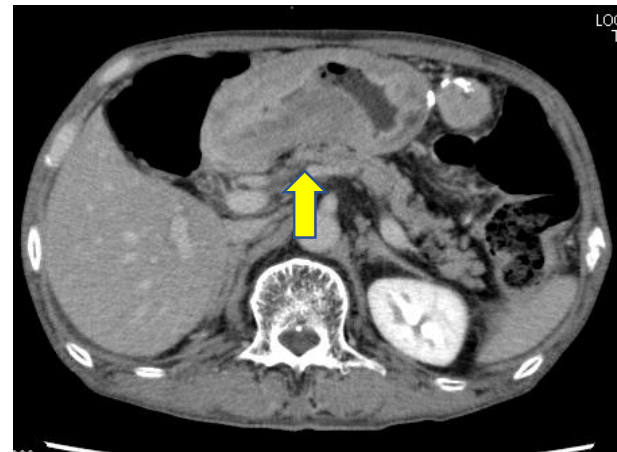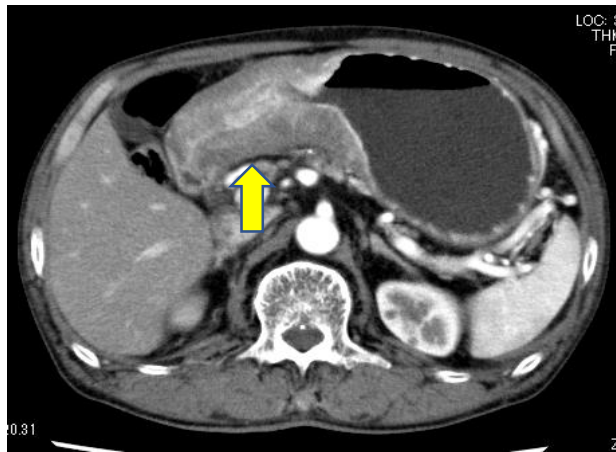
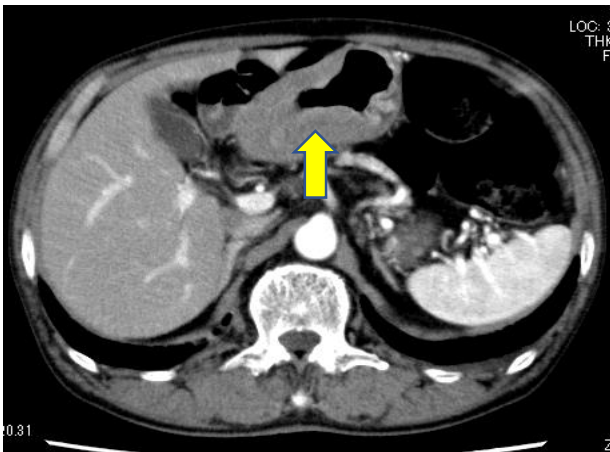
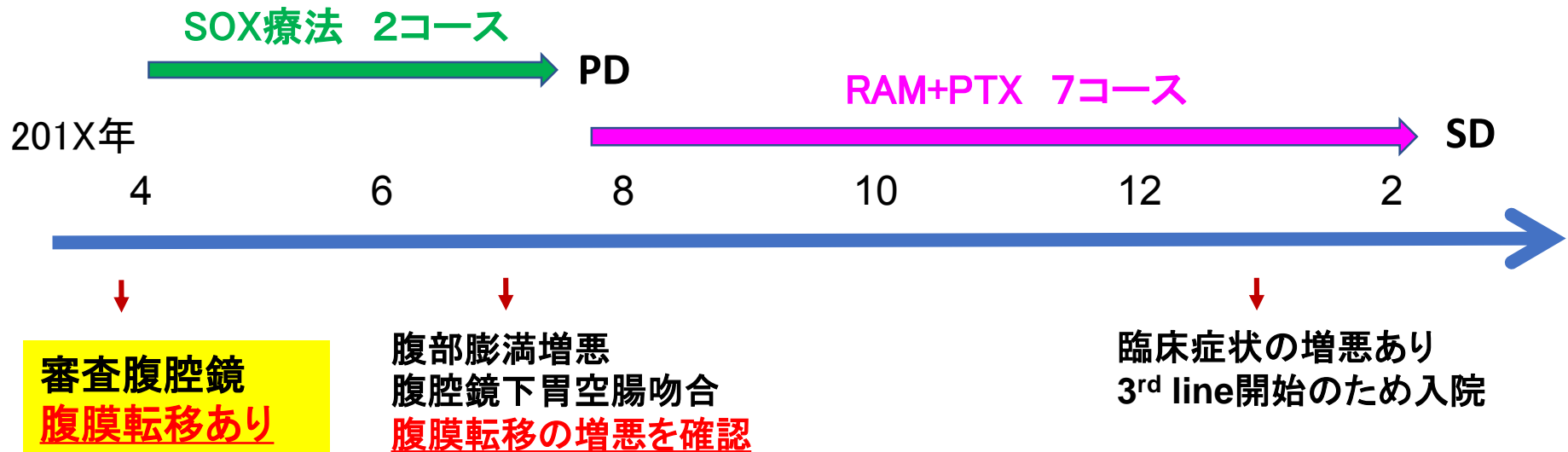


前庭部は全周性の3型病変のため狭窄している。

胃周囲にリンパ節腫大を認めるが遠隔転移はない。

術前診断：胃体部癌 cT4bN1M0

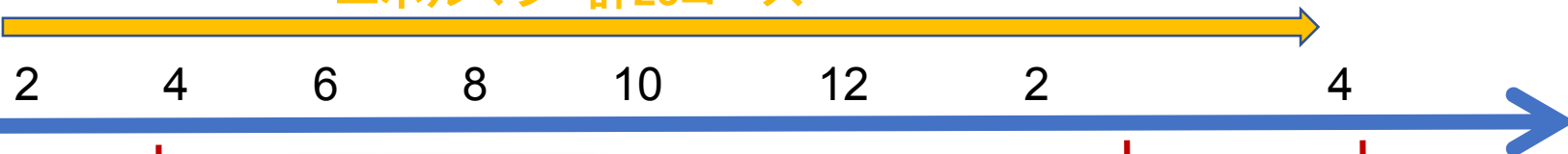
治療経過



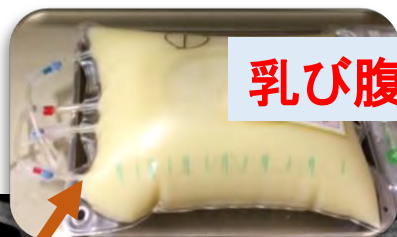治療経過

201X+1年

ニボルマブ 計23コース



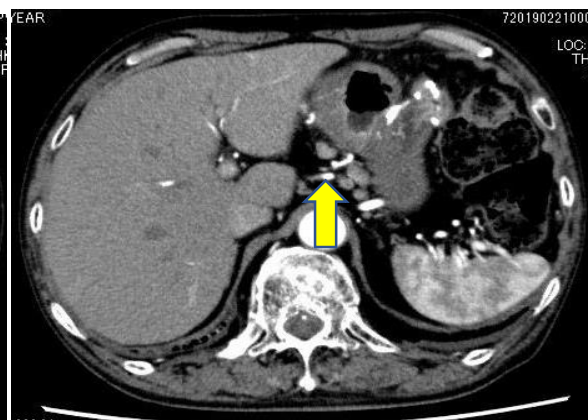
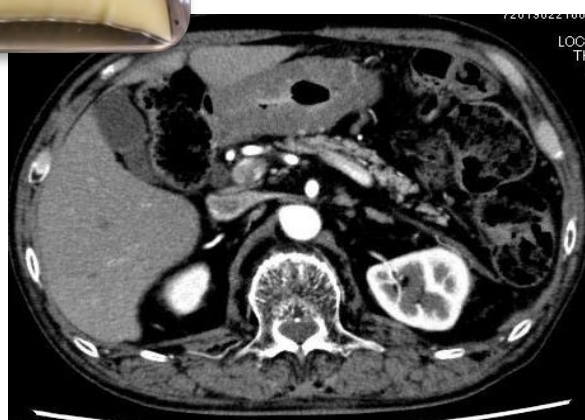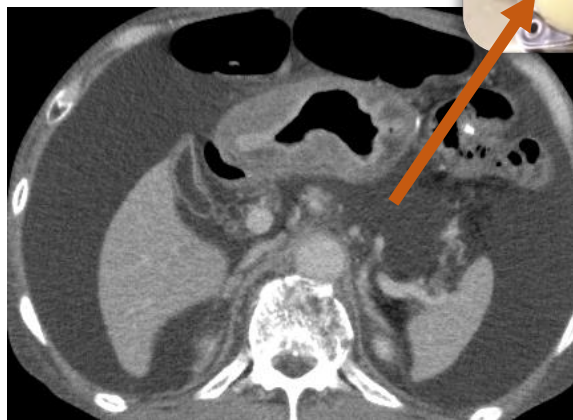
腹部膨満と
食思不振あり入院



乳び腹水

原発巣は縮小
リンパ節腫大あり

試験開腹術

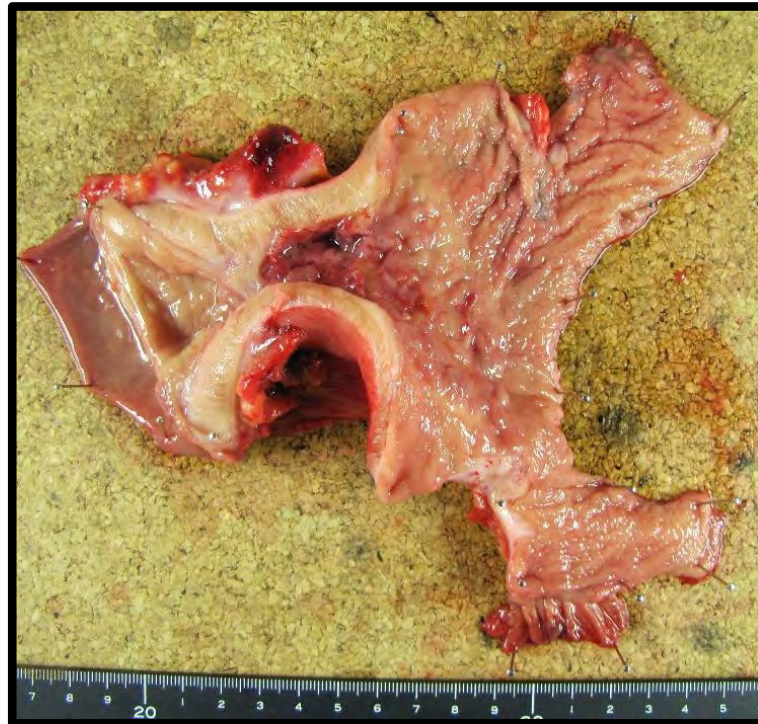


CART ↓ ↓ ↓
細胞診 Class II II II
腹水TG 455 105
サンドスタチン →

乳び腹水が消失

リンパ節腫大あるも
腹膜播種が消失

手術/病理診断



【術式】 幽門側胃切除術(開腹)
(D1+郭清、 R-Y再建)

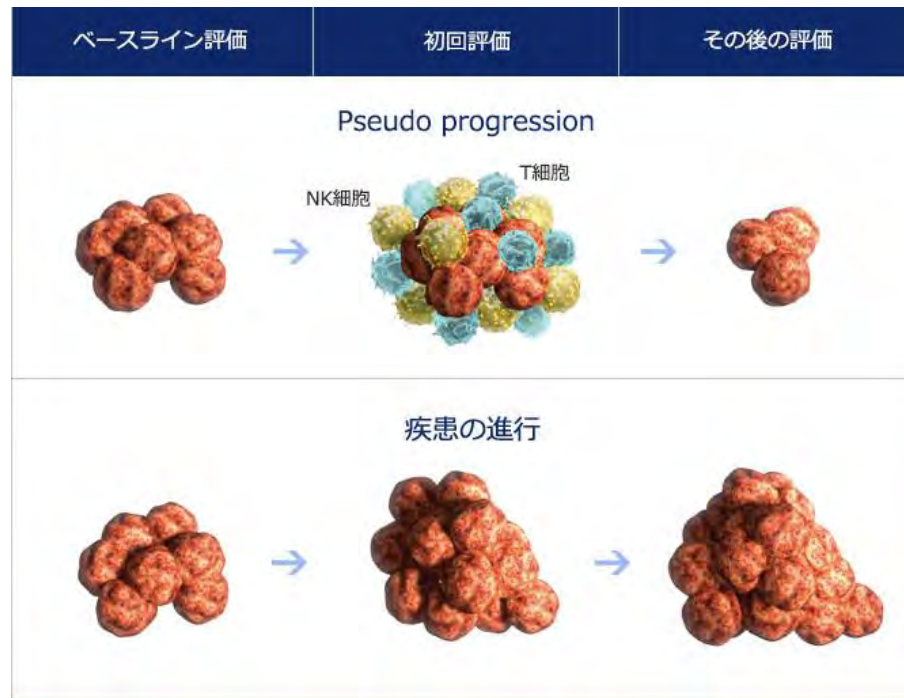
【病理診断】 **ypT2N0M0 ypStage IB**

Therapeutic grade 1b. Poorly differentiated adenocarcinoma with signet ring cells with abundant mucin production, pT2>sig, INFC, Ly0, V0, PPM0, PDM0.

Pseudo Progression

免疫チェックポイント阻害剤に特有の現象であり
集簇したリンパ球による病変周囲の腫大が
あたかもprogression diseaseを思わせる。

- 1 Press O et al. Evaluation and management of chylous ascites. Annals of Internal Medicine. 1982; 96: 358–364
- 2 Steinemann DC et al. Atraumatic chylous ascites. JACS. 2011; 212: 899–905



conversion手術

R0切除が達成された場合、conversion surgery(CS)は長期生存と関連しており、進行胃癌患者における最も重要な予後因子である。

[Int J Surg](#). 2018 May;53:360–365. doi: 10.1016/j.ijso.2018.04.016. Epub 2018 Apr 12.

CSを施行できた症例の大部分は1st line後に導入されており3rd line後の報告はほとんどない。

Tommaso Zurleni et al, *World J Gastrointest Oncol*. 2018 Nov 15; 11; 398–409

従来の抗がん剤治療後におけるCS後の全生存期間中央値は15ヶ月であり、1、3および5年生存率はそれぞれ57.2、36.1および24%だった。

[Gastric Cancer](#). 2019 May 7. doi: 10.1007/s10120-019-00968-2.

まとめ

1. ニボルマブにより原発巣は縮小したが、大量の乳び腹水が出現し、絶食とオクトレオチド投与により改善した。
2. 乳び腹水やリンパ節腫大はPseudo-progressionの所見であった可能性が考えられる。
3. ニボルマブ 投与(23コース)により腹膜播種が消失したが、CRまでは得られなかった。

結語

化学療法後に合併する乳び腹水は稀でニボルマブ投与後は本例が初の報告である。

ニボルマブ投与により腹膜播種が消失し、conversion手術を遂行できた稀な症例を経験した。

SMA 塞栓症に対してIVR 施行後に second-look operation を行った一例

中津市立中津市民病院

研修医 山本静香

上腸間膜動脈(SMA)塞栓症

有病率は10万人あたり8.6人。

Acosta S et al: Ann Surg. 2005

動脈硬化, 心房細動などを有する高齢者に好発する。
死亡率は55-80%。救命できたとしても44%が大量腸管
切除を要し術後の吸収障害に苦慮する。

西田ら: 日本集中医学会誌. 2012

大量腸管切除を免れるGolden timeは

A型(主幹部～中結腸動脈分岐部) 5時間

B型(中結腸動脈～回結腸動脈分岐部) 24～48時間

茂木ら: 日本腹部救急医学会誌. 1996

症例

75歳 男性

【主訴】 上腹部痛

【現病歴】

201X年7月, 昼食後から上腹部痛が出現し当院へ救急搬送された。

【既往歴】

56歳 II型糖尿病

57歳 高血圧

71歳 心房細動

72歳 S状結腸癌手術

73歳 肝細胞癌手術

【内服薬】

リバーロキサバン, グリメピリド, メトホルミン

搬入時現症

<Vital signs>

体温 37.2 °C, 血圧 177/112 mmHg, 脈拍 102 回/分・不整

SpO₂ 95%, 呼吸数 22 回/分

<身体所見>

意識 JCS I -1

腹部 平坦・軟, 手術瘢痕+, 上腹部に圧痛+, 反跳痛-, 筋性防御-

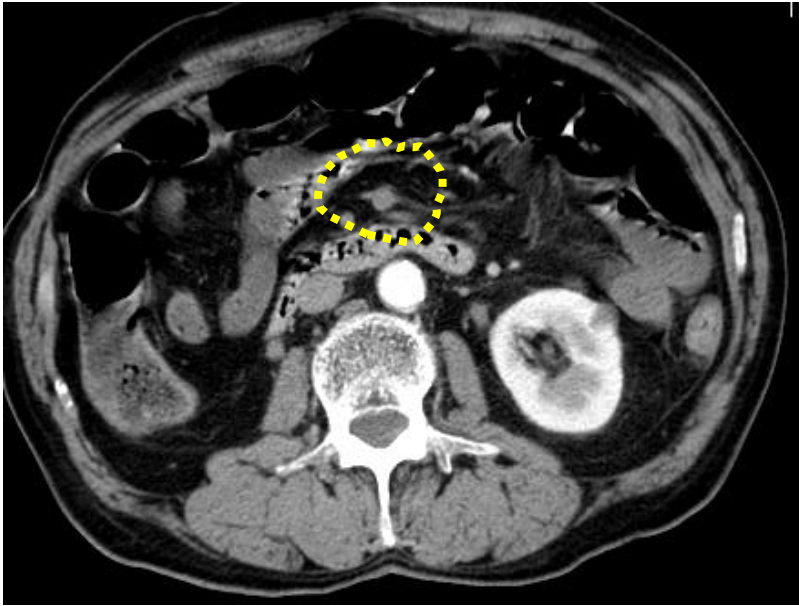
<ECG>

HR110bpm, Af, no-ST change

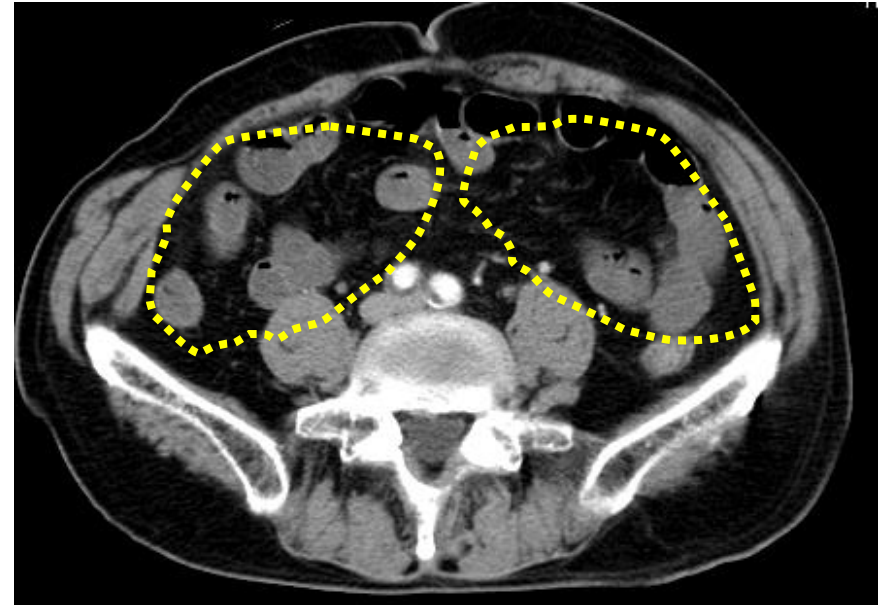
<腹部エコー>

腹水なし, 腸管ガスのため血流評価困難

来院時CT



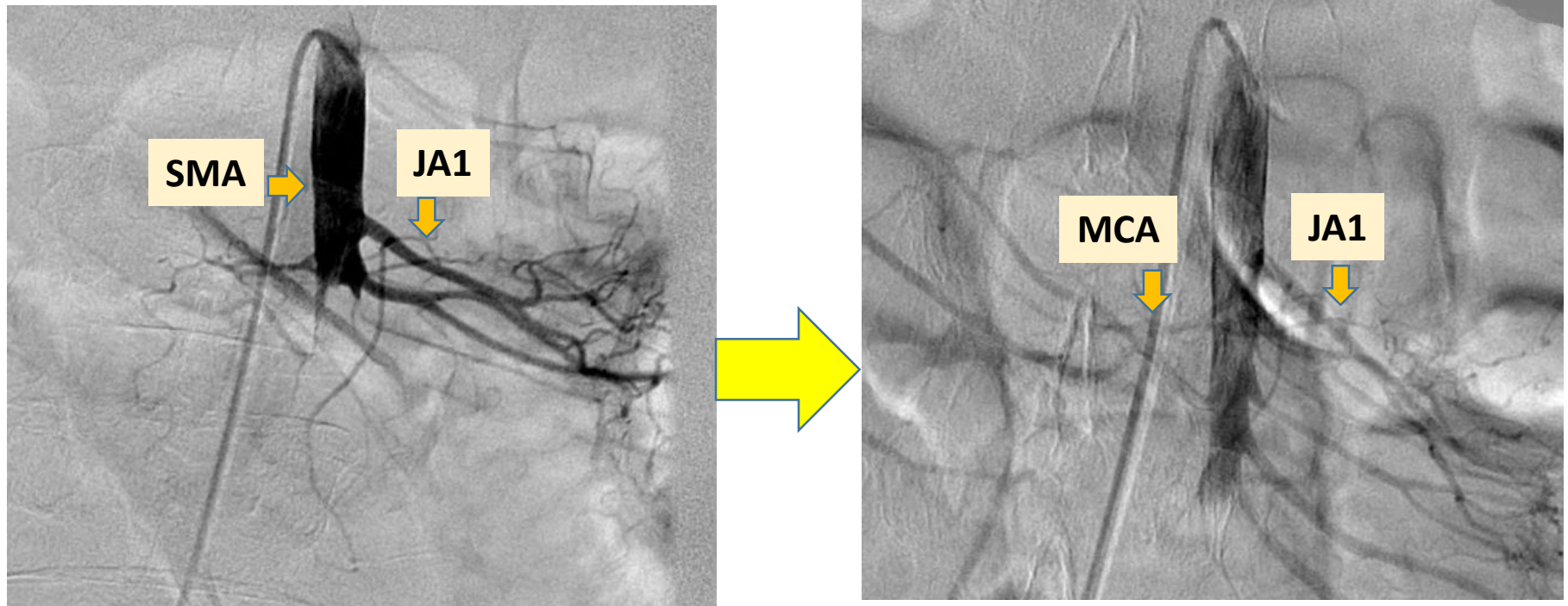
SMA は第一空腸動脈
分岐直後で閉塞



小腸に広範囲な
造影不良域を認めた

A型のSMA 塞栓症と診断し、発症5時間で緊急IVR 施行。

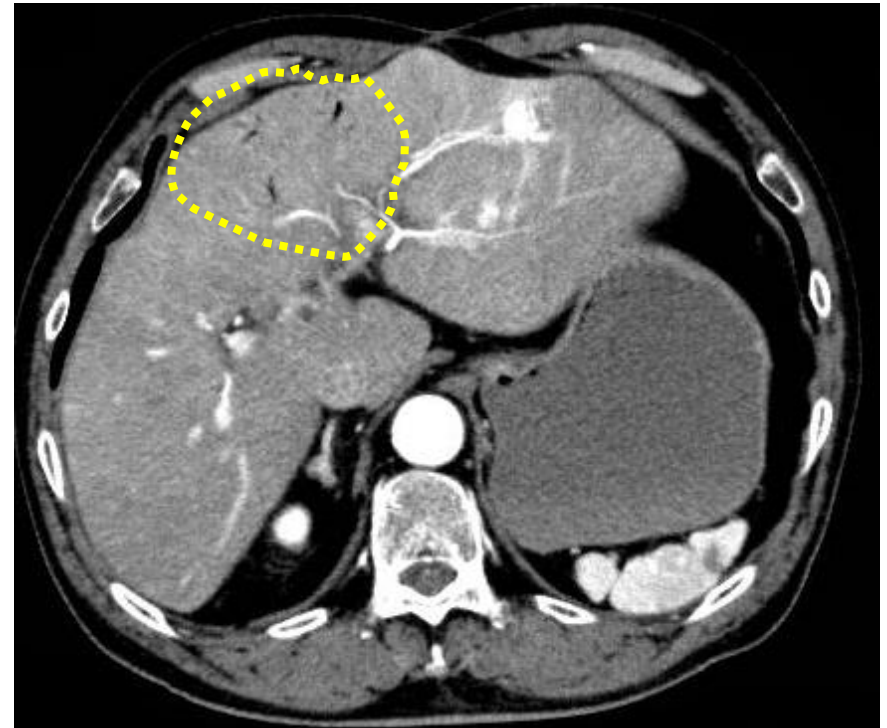
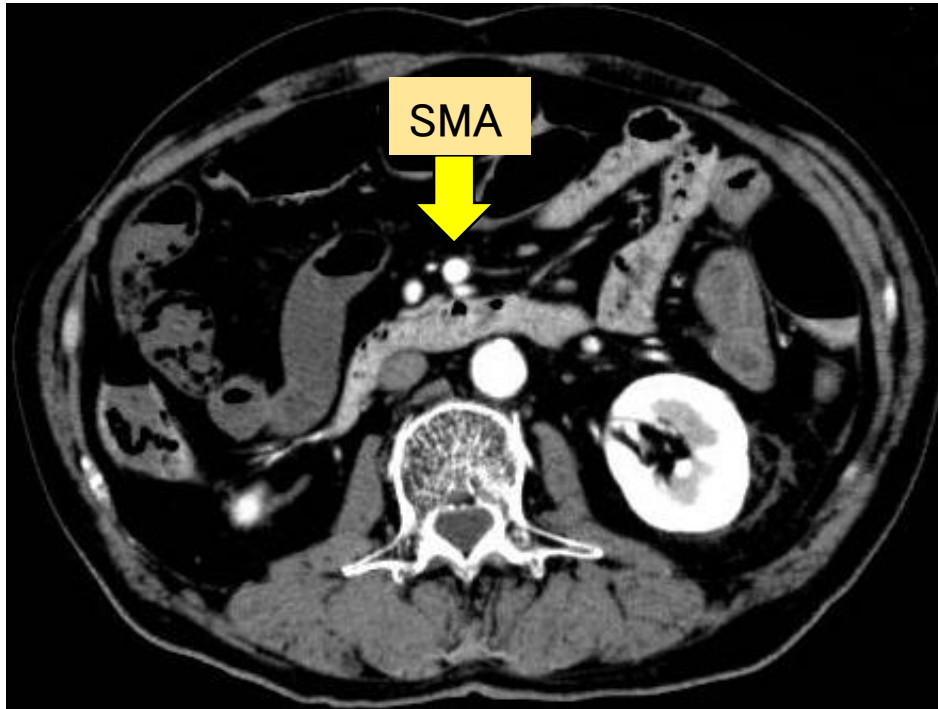
緊急IVR



JA1: 第1空腸動脈 MCA: 中結腸動脈

SMA は第一空腸動脈分岐後で完全閉塞していた。
血栓吸引＋ウロキナーゼ動注（合計60万単位）して、
発症7時間でSMA 本幹の血流再開が得られた。

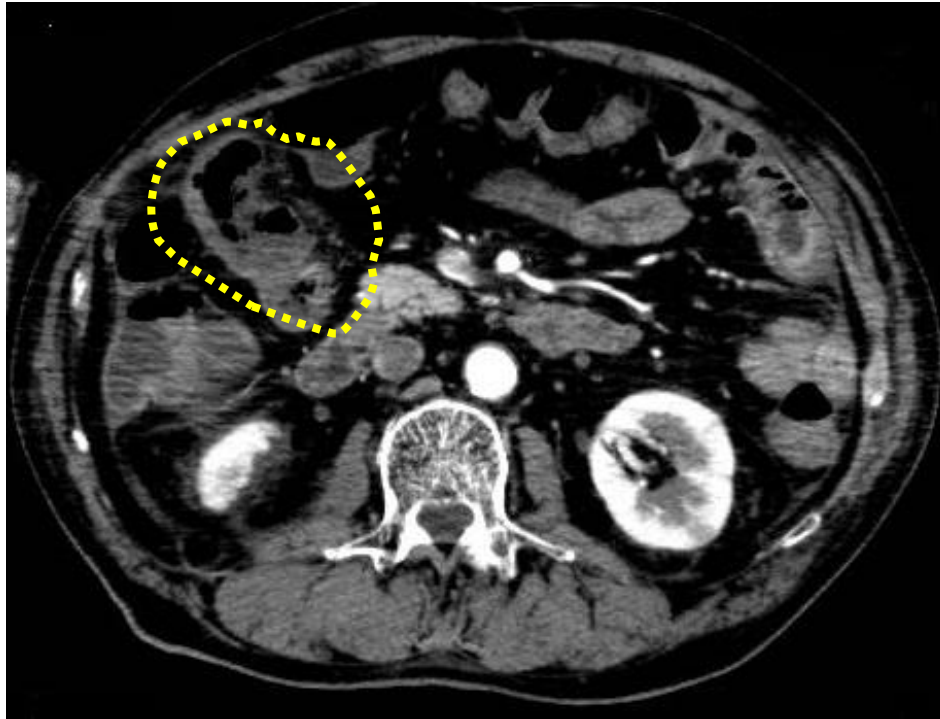IVR 後1日目CT



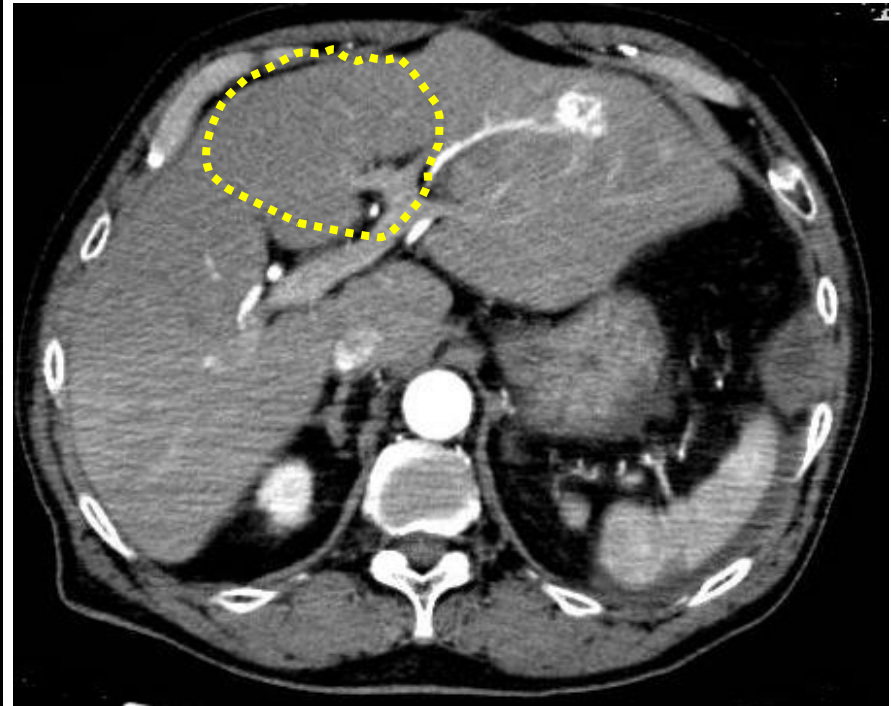
SMA 塞栓部は開通
小腸は広範囲に造影不良あり

肝内に門脈ガス

IVR 後5日目CT



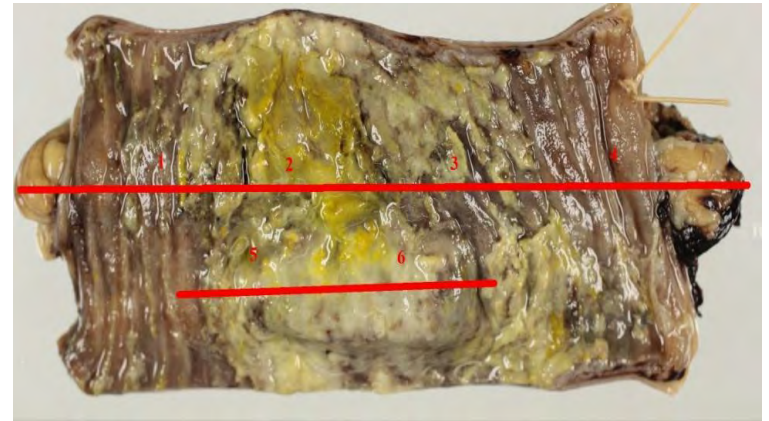
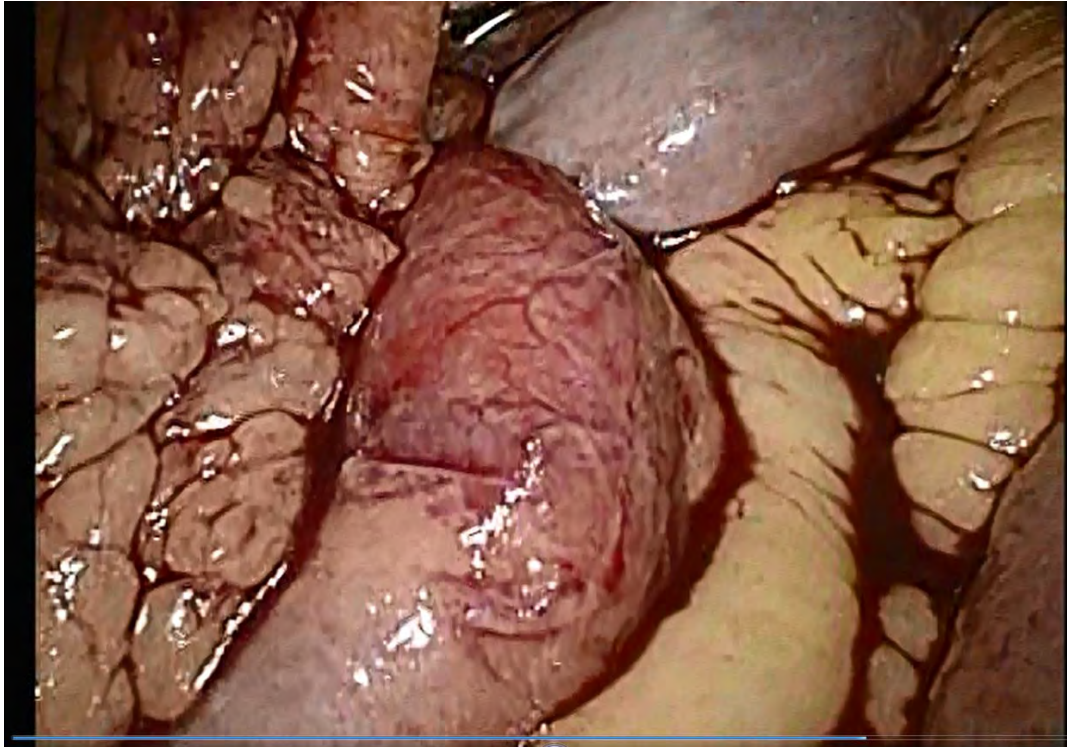
SMA の再閉塞はなし
造影不領域は大部分改善するも
一部に残存していた



肝内の門脈ガスは消失

小腸の造影不領域が一部残存したため
待機的に腹腔鏡観察を行った。

審査腹腔鏡・小腸切除



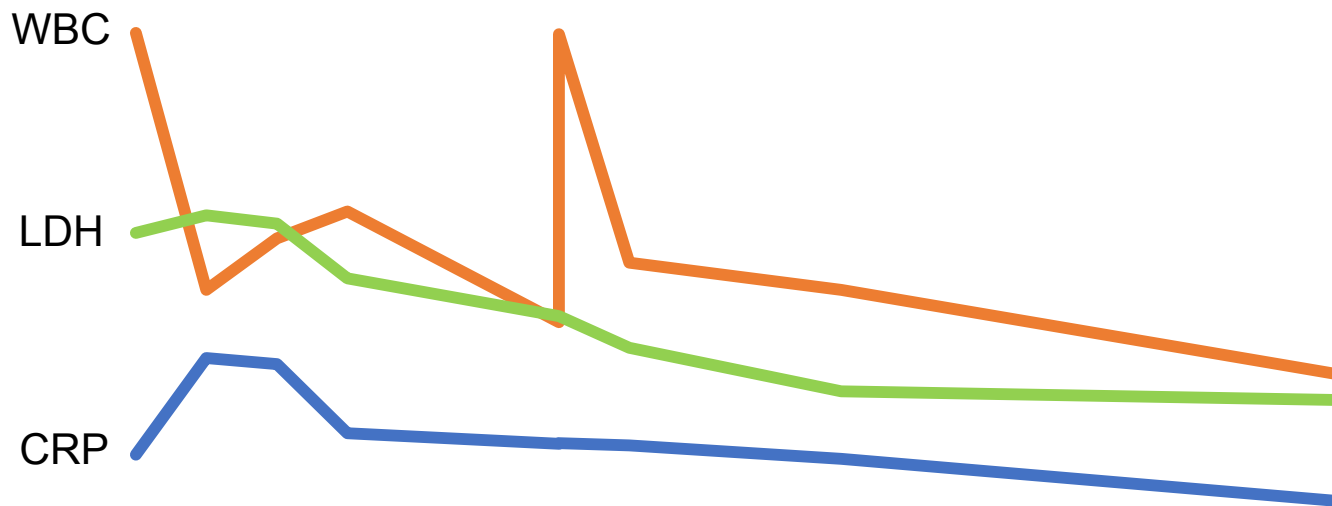
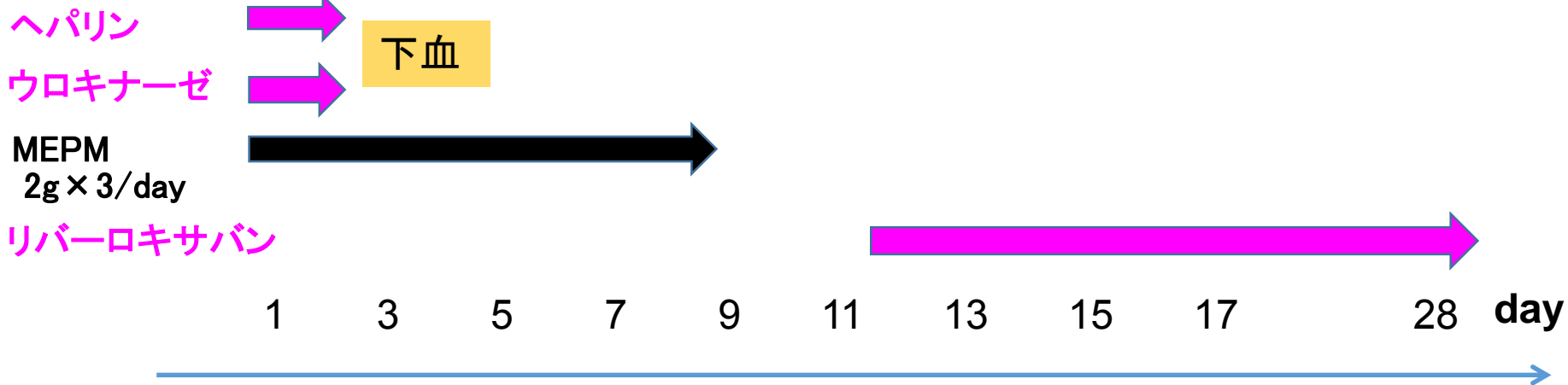
右上腹部で小腸の色調不良を認め、
同部位を10cm切除して吻合した。

治療経過

緊急IVR

手術

退院



考察

SMA 塞栓症に対するIVR で症状が改善した患者への second-look operationは必要か。

IVR でSMA が開通した症例のうち14.4%で最終的に腸切除が必要になっている。

Beaulieu RJ et al, J Vasc Surg 2014

SMA 塞栓症において早期のIVR で症状が改善しても腸管虚血の可能性がある場合には腹腔鏡観察などのsecond-look operationを検討すべきである。

結 語

SMA 塞栓症に対してIVR 施行後にsecond-look operation を行った一例を経験した。

早期のIVR で症状が改善しても腸管虚血の可能性が残存する場合には腹腔鏡観察などのsecond-look operationを検討すべきである。

【症例数・治療・実績】

脳神経外科（2018年度実績）

延外来患者数：1,345人	手術件数：46件
新規入院患者数：169人	紹介率：61.8%
延入院患者数：2,811人	逆紹介率：112.9%
平均在院日数：15.2日	

神経内科（2019年10月～2020年2月実績）

延外来患者数：606人	紹介率：73.3%
新規入院患者数：42人	逆紹介率：69.3%
延入院患者数：565人	
平均在院日数：13.0日	

※神経内科は2019年10月より常勤医師1名体勢になり入院診療を開始しました。

【医療設備】

- ・手術室：5室
- ・ハイケアユニット（HCU）：6床
- ・手術用顕微鏡システム
- ・手術用ナビゲーションシステム
- ・内視鏡手術システム
- ・神経モニタリングシステム
- ・脳波スペクトル分析装置
- ・電動式骨手術器械
- ・電気手術器 等

【外来診療】

*脳神経外科：月・水・金 *水頭症・四肢痙縮外来：火曜日

*神経内科：月・水・金 (いずれも祝日・年末年始は除く)

受付時間は原則8:30～11:00 但し、救急患者さんはこの限りではありません。